TEXTOS UNIVERSITARIOS
CIENCIAS SANITARIAS

Colección de casos clínicos cerrados de la Facultad de Medicina y Ciencias de la Salud

Universidad de Alcalá (2022-2023)

Lourdes Lledó García
José Luis Izquierdo Alonso
Manuel Rodríguez Zapata
Gabriel de Arriba de la Fuente
[Editores]

UAH

Colección de casos clínicos cerrados de la Facultad de Medicina y Ciencias de la Salud

Universidad de Alcalá (2022-2023)

TEXTOS UNIVERSITARIOS
CIENCIAS SANITARIAS

UAH

El contenido de este libro no podrá ser reproducido,
ni total ni parcialmente, sin el previo permiso escrito del editor.
Todos los derechos reservados.

© De los textos: sus autores
© De las imágenes: sus autores
© Editorial Universidad de Alcalá, 2023
Plaza de San Diego, s/n
28801 Alcalá de Henares
www.uah.es

I.S.B.N.: 978-84-19745-72-9

Composición: Innovación y Cualificación, S. L.
Impresión y encuadernación: Innovación y Cualificación, S. L. - Podiprint
Impreso en Andalucía - España

Colección de casos clínicos cerrados de la Facultad de Medicina y Ciencias de la Salud

Universidad de Alcalá (2022-2023)

Lourdes Lledó García
José Luis Izquierdo Alonso
Manuel Rodríguez Zapata
Gabriel de Arriba de la Fuente
[Editores]

Universidad de Alcalá
EDITORIAL UNIVERSIDAD DE ALCALÁ

ÍNDICE

Caso 1
Dolor e hinchazón en miembros inferiores
Moreno Argenta, Marcos; Ortega Rueda, Celia; Ramos Caballo, Mónica; Sánchez Sánchez, Natalia del Socorro; Vallejo Riego, María; Navarro Moeller, María;Nieto Calonge, Vanesa; Rodríguez del Corral, Ana Isabel; Vicente Martín, Cristina; Aguado, Carlos *11*

Caso 2
Hemoglobina 10 sin sangrado
Naia Roldán Martínez de Antoñana, Laura Hidalgo Learreta, Diego Broz Gómez, Luisa Cáceres Samanez, Helena Fraile Justo, Alejandra Rodríguez Enrile, María Zufía Tamayo *29*

Caso 3
Fiebre y colestasis
Sergio Martínez Alainez, Julia Pérez Carretero, Gloria Nagore Sánchez, Irene Pichardo Herreros, Lucía Navarro Monje, Marina Pacheco Martinez-Atienza, Paula Chacón Testor, Juan Antonio Vargas Núñez *39*

Caso 4
Fiebre y trombosis venosa profunda (tvp)
Inmaculada Concepción Becerra Fernández, Rodrigo Serrano Siñeriz , Marta Rozas Bellido , Lucia Navarro Monje, Irene Pichardo Herreros, Víctor Moreno-Torres Concha, Sonia Gonzalo, Antonio Zapatero, Juan Hinojosa. *55*

Caso 5
Disnea
María Covadonga López Virgós, Verónica Esteban Monge, Miriam Toribio Albarrán, ElenaTorres Sanzo 65

Caso 6
Dolor abdominal en hipocondrio derecho
Afonso Taño, Edita, Fernández Martín, Judith , Martínez Higueras, Fernando . . . 75

Caso 7
Artritis migratoria y pérdida de peso
Alejandro García-Franco Valderrama, Andrea Burgos García, Patricia Ramos Gómez, Adrian Viteri Noel, Fernando Hidalgo Salinas, Luis Manzano Espinosa . . 87

Caso 8
Disnea de esfuerzo y bloqueo de rama izquierda
Belén Biscotti Rodil, David Martí Sánchez, Andrei Ionele, Jorge Gastaca, Sandra Ewa Tecza 103

Caso 9
Neumonía bilateral cavitada
Lara Bravo Quiroga, Blanca Elices Ríos, Isabel Ferrer Lozano 111

Caso 10
Dolor en fosa iliaca izquierda
María Fra López, Elena González Guerrero, Clara Molina García, Cristina Piñero Salvador, Dr.Fernando Fernández Bueno 129

Caso 11
Von Hippel-Lindau
Beatriz Guerrero Molina, Marina Hernández Yuste, Laura Moreno Toscano, María Alejandra Rodríguez Enrile, María Zufía Tamallo, Dr. Javier Lorca Álvaro, Dr. Javier Burgos Revilla. 139

Caso 12
Hematomas y trombocitopenia
Sonia Rodríguez Martín, Clara Álvaro González, María Pilar Pascual Calvo, Blanca Timón Vázquez 147

Caso 13
Déficit sensitivo y eosinofilia: a propósito de un caso
Paula Camps García, Alicia Fontoba Cariñanos, Pilar Grima Humanes, María Suárez Navarro, Estela Varela Plaza, Maria J. García Blanco 167

Caso 14
Hiperparatiroidismo
Ludovica Gorini, Fernando Frutos Día-Alejo, Alejandra Navascues Lucini 175

DOLOR E HINCHAZÓN EN MIEMBROS INFERIORES

Moreno Argenta, Marcos[1]; Ortega Rueda, Celia[1]; Ramos Caballo, Mónica[1]; Sánchez Sánchez, Natalia del Socorro[1]; Vallejo Riego, María[1]; Navarro Moeller, María[2]; Nieto Calonge, Vanesa[2]; Rodríguez del Corral, Ana Isabel [3]; Vicente Martín, Cristina [4]; Aguado, Carlos[5]

[1] Estudiantes de 6º curso Grado en Medicina; Hospital Universitario Rey Juan Carlos; Facultad de Ciencias de la Salud, Universidad Rey Juan Carlos

[2] Estudiantes de 5º curso Grado en Medicina; Hospital Universitario Clínico San Carlos; Facultad de Medicina, Universidad Complutense de Madrid

[3] Estudiante de 5º curso Grado en Medicina; Hospital Universitario Gregorio Marañón; Facultad de Medicina, Universidad Complutense de Madrid

[4] Hospital Universitario Rey Juan Carlos, Servicio de Medicina Interna; Facultad de Ciencias de la Salud, Universidad Rey Juan Carlos

[5] Hospital Universitario Clínico San Carlos, Servicio de Oncología; Facultad de Medicina, Universidad Complutense de Madrid

1. Presentación del caso

Marcos Moreno Argenta, Celia Ortega Rueda, Mónica Ramos Caballo, Natalia del Socorro Sánchez Sánchez, María Vallejo Riego, Dra. Cristina Vicente Martín

Varón de 47 años acude a nuestro centro por dolor y aumento de tamaño del MII de tres días de evolución.

No refiere alergias conocidas ni antecedentes familiares de interés; fumador activo (1 paquete diario) y hábito enólico de un litro de cerveza y tres combinados diarios. Niega hipertensión arterial, dislipemia o diabetes mellitus. En diciembre de 2017 es diagnosticado de un adenocarcinoma de pulmón en estadio IV: cT4 (nódulo

contralateral en lóbulo inferior izquierdo) cN3 cM1 (metástasis múltiples en SNC) con el siguiente perfil mutacional: EGFR wt, ALK y ROS1 no traslocados, KRAS wt y PD-L1 positivo en el 90% de las células tumorales.

Hasta la fecha de ingreso ha recibido tratamiento oncológico con radioterapia externa holocraneal (dosis total: 30 Gy) y 10 meses antes del momento actual, quimioterapia con un único ciclo de carboplatino y paclitaxel, como terapia puente a la primera línea de inmunoterapia con pembrolizumab 200 mg intravenosos (dosis estándar), que mantiene actualmente (undécimo ciclo). La última revisión oncológica ha sido hace dos meses; mantenía una respuesta parcial sistémica y en SNC, cognición normal y vida activa (índice de Karnofsky del 90%).

En revisiones previas de oncología se había evidenciado poliglobulia. Valorado por hematología se diagnostica de poliglobulia secundaria al hábito tabáquico (Hb de 18 g/dl, Hto 51.4%, JAK-2 negativo, EPO baja). La última determinación de Hb (20 días antes) es de 15,2 g/dl, con Hto de 43% y VCM de 89 ft.

Un mes antes de acudir a urgencias el paciente refiere la aparición de lesiones cutáneas eritematosas bilaterales en miembros inferiores, ligeramente pruriginosas, por las que no había realizado ningún tratamiento. Posteriormente comienza con dolor en ambos MMII, sobre todo en muslos, tipo "calambre", que le provoca progresivamente dificultad para deambular y estar de pie y que se ha acentuado en las dos últimas semanas. Días previos al ingreso, se añade hinchazón del miembro inferior izquierdo y sufusión de apariencia hemorrágica en la cara posterior del muslo, sin traumatismo asociado. Presenta asimismo dolor lancinante en plantas al caminar, irradiado a piernas. No refiere alteraciones sensitivas o del control de esfínteres. Ha acudido por este motivo a su médico de atención primaria, quien le pautó tratamiento antibiótico (no recuerda cuál) y metamizol, sin mejoría de los síntomas. Niega fiebre termometrada, sensación distérmica, disnea, tos, expectoración, alteraciones del ritmo intestinal, náuseas, vómitos, cefalea u otra sintomatología asociada. No refiere traumatismos sobre MII. Niega modificaciones en su tratamiento habitual o uso de suplementos. En la anamnesis por aparatos sólo destaca anorexia y disminución de la libido en los últimos meses.

En urgencias está afebril, con PA 93/65 mmHg, FC 68 lpm y SatO2 basal del 99%. Impresiona de buen estado general. Se encuentra bien nutrido, hidratado y perfundido, con coloración normal de piel y mucosas. Tolera el decúbito sin datos de trabajo respiratorio. Presenta dos tipos de lesiones cutáneas: por un lado, pápulas eritemato-violáceas, queratósicas y foliculares en MMSS y MMII (de predominio en MMII); y, por otro lado, una lesión nodular violácea indurada de 3 cm de diámetro en la región pretibial derecha, dolorosa a la palpación. Está consciente (Glasgow 15/15) y orientado en espacio, tiempo y persona. Se mantiene colaborador y alerta, con un lenguaje coherente y fluido, sin elementos afásicos o disartria. Los pares craneales explorados son normales. Presenta una fuerza de 5/5 (escala del *Medical Research Council*) en miembros superiores y de 4/5 en miembros inferiores. Marcha antiálgica, limitada por el dolor. En la auscultación pulmonar se percibe el murmullo vesicular, con crepitantes secos en ambas bases. La auscultación cardíaca es

rítmica, sin escucharse soplos o extratonos. El abdomen es blando, depresible y no doloroso a la palpación superficial o profunda, sin masas o visceromegalias y con ruidos hidroaéreos presentes. En MMII no hay edemas declives ni signos de trombosis venosa profunda. El miembro inferior izquierdo tiene un mayor perímetro que el derecho. Los pulsos arteriales pedios, poplíteos y femorales están conservados y son simétricos. La movilidad activa y pasiva de caderas y rodillas es normal, no dolorosa.

Respecto a las pruebas complementarias realizadas en la sala de Urgencias, los datos analíticos se muestran en la tabla 1. En el sistemático de orina tiene leucocituria (dos cruces), con sedimento con escasas células descamativas de vías bajas, bacterias y leucocitos aislados. Se realizan también radiografías de ambas caderas y rodillas, que resultan normales.

La analítica sanguínea muestra un déficit de 720 mEq de sodio, que podría ser responsable de los calambres musculares, por lo que se inicia reposición con suero salino fisiológico y cloruro sódico y se decide ingresar al paciente. Los resultados de las pruebas de laboratorio realizadas durante el ingreso se muestran en la tabla 1.

Respecto a la evolución clínica, recibe tratamiento con analgesia de primer escalón y gabapentina, con mejoría del dolor de plantas en reposo, pero exacerbación progresiva del dolor proximal en miembros inferiores con la deambulación. Evoluciona rápidamente, llegando a precisar andador por el elevado riesgo de caídas. Posteriormente progresa hasta encamamiento casi completo, con empeoramiento progresivo del edema y aumento del diámetro del MII. Se solicita valoración por Neurología, quienes objetivan: fuerza en MMSS normal (5/5), con sensibilidad normal; fuerza en MID 5/5 proximal y 5/5 distal; en MII gran edema de predominio proximal (que asocia calor y un hematoma en la cara posterior del muslo) con fuerza proximal 4/5 (impresiona de impotencia funcional asociada al dolor), distal 5/5. Hipoestesia táctil en región proximal de MII y distal bilateral. Bipedestación posible, marcha con dificultad por dolor al apoyar la pierna izquierda. Reflejos osteotendinosos +/+ en MMSS, abolidos en MMII. Se desestima la realización de electromiograma debido al gran edema que presenta.

Valorado por Dermatología, se realiza biopsia cutánea de las lesiones papulosas de miembros superiores, para descartar una posible vasculitis. El diagnóstico histológico es compatible con queratosis pilar. Se realiza ecografía-doppler de MII, que resulta normal. Durante el ingreso se realiza TC toraco-abdomino-pélvica, con objeto de descartar una posible metástasis adrenal como etiología de la hiponatremia. No se evidencian masas adrenales. Los hallazgos más relevantes son la presencia de múltiples nódulos pulmonares (Figura 1), no presentes en el último TC torácico (realizado 2 meses antes) de 5-6 mm, de distribución bilateral, con halo en vidrio deslustrado, de naturaleza indeterminada, a correlacionar en contexto clínico, considerando proceso infeccioso, inflamatorio o afectación secundaria. Con estos hallazgos, se solicita una broncoscopia, que es normal. En el cultivo del LBA se aísla *Streptococcus constellatus* multisensible, sin resistencias objetivadas. Sin detección de BAAR. PCR para *Mycobacterium tuberculosis* negativa. Cultivo en medio Löwenstein

negativo. PCR para *Pneumocystis* negativa. No se encuentra evidencia de malignidad en la citología, evidenciando tan sólo histiocitos cargados de pigmento antracótico, así como células bronquiales y datos de inflamación aguda. El inmunofenotipo del LBA es normal.

También se realiza RM cerebral y de hipófisis, en la que sólo destacan cambios postratamiento (calcificaciones subcentimétricas supra e infratentoriales, en relación con metástasis tratadas, y leucoencefalopatía en relación con cambios postradioterapia), anomalía venosa del desarrollo frontal derecha, prominencia de surcos de la convexidad y cisuras y aumento del sistema ventricular (en relación con cambios atrófico-involutivos) y sinupatía maxilar izquierda

En los sucesivos controles analíticos también se objetiva empeoramiento, con aumento de los reactantes de fase aguda. La anemia se exacerba con Coombs directo negativo y aparece leucopenia, con cifras mínimas de leucocitos de 1.910 células por µl. En el frotis informan de anisocitosis eritroide con presencia de policromatófilos e hipocromía, sin esquistocitos. El tercer día del ingreso el paciente presenta taquipnea leve, manteniendo estabilidad respiratoria y marcado empeoramiento del dolor e hinchazón en MII, por lo que se consulta con Traumatología, quienes descartan un síndrome compartimental. Se realiza finalmente una prueba que orientó al diagnóstico y al tratamiento.

Figura 1. Cortes axiales de TC torácico

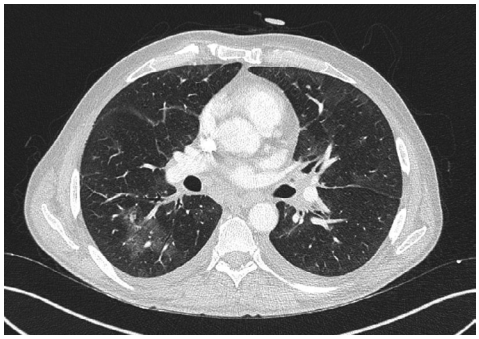

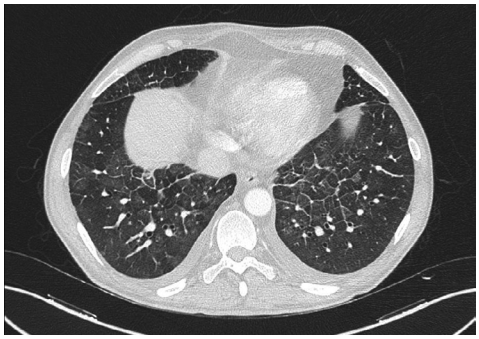

Variable	Valores de referencia	Urgencias 21/10/2018	2º día de ingreso 23/10/2018	6º día de ingreso 27/10/2018	Días 1-14
Nº total hematíes (por µl)	4.3 - 5.9	**3.2*106**	**$2.8*10^6$**	**$2.4*10^6$**	-
Hemoglobina (g/dl)	13 - 17	**10.4**	**8.8**	**7.5**	-
Hematocrito (%)	39 - 50	29.7	25.5	21.9	-
VCM (fl)	80 - 100	91.7	91.4	92	-

Variable	**Valores de referencia**	**Urgencias 21/10/2018**	**2º día de ingreso 23/10/2018**	**6º día de ingreso 27/10/2018**	**Días 1-14**
HCM (pg)	27 - 32	32.1	31.5	31.5	-
CHCM (g/dl)	31.5 - 34.5	35.0	34.5	34.2	-
RDW	11.2 - 15.2	12.4	12.7	13	-
Nº total plaquetas (por µl)	150 - 450	309 *10^3	287 *10^3	293*10^3	-
Volumen plaquetar medio (fl)	4 - 10	10.0	9.4	9.5	-
Nº total leucocitos (por µl)	3.5 - 11	5.19 *10^3	5.59 *10^3	**1.91 *10^3**	-
% linfocitos	20 - 45	23.3	**19.9**	**19.9**	-
% monocitos	2 - 10	4.8	5.9	0.5	-
% segmentados		65.3	69.1	77.5	-
% eosinófilos	1 - 5	5.2	3.6	1.6	-
% basófilos	0 - 2	0.8	1.1	0.5	-
Velocidad de sedimentación (mm/h)	Inf. 20	-	-	-	**30**
Tiempo de protrombina (s)	10 - 14	14.4	**15.4**	-	-
Índice de Quick (%)	70 - 130	68.0	62	-	-
INR	0.85 - 1.15	**1.30**	**1.39**	-	-
TTPA (s)	26 - 36	32.6	30.9	-	-
TTP Ratio	Inf. 1.3	1.02	0.97	-	-
Fibrinógeno (mg/dl)	200 - 400	**656**	-	-	**646**
Calcio corregido	8.7 - 10.4	9.5	-	-	-
Glucosa (md/dl)	74 - 106	88	90	78	-
Urea (mg/dl)	19 - 50	62	44	26	-
BUN (mg/dl)	9 - 23	29	21	12	-
Creatinina (mg/dl)	0.7 - 1.3	1.13	0.9	0.91	-
Albúmina (g/dl)	3.2 - 4.8	2.9	2.6	-	-
Magnesio mg/dl)	1.3 - 2.7	2.33	-	-	-
Filtrado glomerular (estimado con CKD-EPI)		77.00	101.38	100	-

Variable	**Valores de referencia**	**Urgencias 21/10/2018**	**2º día de ingreso 23/10/2018**	**6º día de ingreso 27/10/2018**	**Días 1-14**
ASAT (GOT) (UI/l)	0 - 34	18	15	-	-
ALAT (GPT) (UI/l)	10 - 49	7	7	-	-
Fosfatasa alcalina (UI/l)	45 - 129)	85	78	-	-
GGT (UI/l)	(0 - 73)	53	57	-	-
LDH (UI/l)	230 - 460	**213**	236	231	-
CK (UI/l)	1 - 175	43	-	-	-
Bilirrubina total (mg/dl)	0,3-1,2	-	-	1.18	0.8
Bilirrubina directa (mg/dl)	0-0,2	-	-	0.7	0.4
Hierro	65-175	-	-	-	52
TIBC	220-400	-	-	-	**144**
Índice de saturación de hierro	Sup. 16	-	-	-	36
Transferrina /mg/dl)	215-365	-	-	-	**113**
Ferritina (ng/ml)	20-250	-	-	-	**336**
Mioglobina suero (ng/ml)	Inf. 121	-	-	-	46
Sodio (mmol/l)	132 - 146	**120**	**128**	133	-
Potasio (mmol/l)	3.7 - 5.2	4.6	4.2	**5.3**	-
Proteina C Reactiva (mg/dl)	0 - 0.5	0.70	**11.49**	**8.06**	-
Cortisol	4.30 - 22.40 (Mañana)	-	21.38 (7:30 am)	-	-
TSH	0.35-5.50	-	1.56	-	-
Vitamina B12 (pg/ml)	221-911	-	386.2	-	-
Ácido fólico (ng/ml)	Sup. 5.38	-	**1.8**	-	-
Osmolalidad suero (mOsm/ kg)	275-300	-	277	-	-
Ac. Anti nucleares*		-	Negativo*	-	-
Factor reumatoide (UI/ml)	0-14	-	9	-	-
Serología VIH		-	Negativa	-	-

Variable	Valores de referencia	Urgencias 21/10/2018	2º día de ingreso 23/10/2018	6º día de ingreso 27/10/2018	Días 1-14
Hepatitis C (anticuerpos totales)		-	-	-	Negativo
Quantiferon-TB		-	-	-	Negativo
Enzima convertidor de angiotensina	13.3-63.9	-	-	-	30.40

*** Negativo por una técnica multiparamétrica que incluye CENPB, Ro, La, Scl70, Sm, U1RNP, Jo1, dsDNA y RibosomalP**

VCM: volumen corpuscular medio. HCM: hemoglobina corpuscular media. CHCM: concentración de hemoglobina corpuscular media. INR: índice internacional normalizado. TTPA: tiempo de tromboplastina parcial activado. BUN: nitrógeno ureico en sangre. AST: aspartato aminotransferasa. ALT: alanina aminotransferasa. GGT: gamma-glutamil transferasa. LDH: lactato deshidrogenasa. CK: creatina quinasa. TIBC: capacidad total de fijación del hierro. TSH: thyroid stimulating hormone.

2. Diagnóstico Diferencial y Juicio Diagnóstico de Presunción

María Navarro Moeller, Vanesa Nieto Calonge,
Ana Isabel Rodríguez del Corral, Dr. Carlos Aguado

Nos encontramos ante un paciente con un adenocarcinoma de pulmón estadio IV, que acude a Urgencias por:

- Aumento de volumen del miembro inferior izquierdo en las últimas 72 horas, con sensación de dolor y debilidad.
- Lesiones cutáneas eritematosas bilaterales en miembros inferiores, ligeramente pruriginosas, de un mes de evolución.
- Lesión eritematosa, nodular en la porción pretibial del miembro inferior derecho.

De la información adicional que aportan las pruebas complementarias realizadas, ayudan a orientar el diagnóstico diferencial:

- Hiponatremia en orina y plasma.
- Leucocitopenia plasmática.
- Nódulos pulmonares asociados a un patrón en vidrio deslustrado, acompañados además de signos de retención hídrica.

El paciente no presenta antecedentes médicos relevantes, salvo el cáncer de pulmón.

Además, se encuentra actualmente en tratamiento de inmunoterapia con Pembrolizumab, un anticuerpo monoclonal humanizado que se une al receptor PD-1 de las células T.

Este fármaco desempeña su acción bloqueando la interacción del receptor con los ligandos PD-L1 y PD- L2. Algunos tumores expresan estos ligandos en su superficie, permitiendo así una regulación negativa de la actividad de los linfocitos T, logrando consecuentemente una inhibición de la vigilancia inmune activa hacia las propias células tumorales. Por ello, el pembrolizumab potencia a partir de su mecanismo de acción la actividad inmune antitumoral, sobre todo a expensas de linfocitos T.

Sin embargo, esta estimulación inmunitaria en algunas ocasiones puede ser descontrolada y dar lugar a toxicidades que simulan cuadros autoinmunes.

Por este motivo, pensamos que el cuadro del paciente se explica por alguna toxicidad relacionada con el tratamiento oncológico. Dado que las principales manifestaciones del caso son lesiones cutáneas, seguido de nódulos pulmonares y alguna alteración analítica, el diagnóstico diferencial podría establecerse con:

2.1. Tuberculosis

Se trata de una enfermedad infecciosa producida por el bacilo Mycobacterium tuberculosis, cuya reactivación se ve favorecida especialmente en casos de inmunodeficiencia. La situación del paciente se caracteriza por presentar una enfermedad neoplásica activa asociada a inmunoterapia con Pembrolizumab, lo que se traduce en una inmunidad más vulnerable. Consecuentemente, esto origina una menor capacidad para aislar y contener las micobacterias que permanecen en un posible foco residual en el organismo. Por ello, se debe plantear si la inmunoterapia ha podido desencadenar la reactivación de una tuberculosis latente.

- A favor: el TC muestra múltiples nódulos pulmonares bilaterales, pudiendo ser compatible con el patrón radiológico de una tuberculosis pulmonar. Las lesiones a nivel dermatológico podrían ser expresión de una tuberculosis cutánea.
- En contra: el paciente no presenta valores analíticos indicativos de tuberculosis y tampoco se describe una clínica pulmonar en la anamnesis o en la exploración física. La baciloscopia es negativa, así como también lo son cultivos microbiológicos de las muestras obtenidas por broncoscopia.

Sin embargo, a pesar de que las pruebas microbiológicas excluyan inicialmente la presencia de Mycobacterium tuberculosis, no se puede descartar del todo la posibilidad de estar ante una tuberculosis. Se trata de una enfermedad que en ocasiones puede plantear dificultades en el diagnóstico, por lo que sería recomendable reevaluar una repetición y amplificación de las pruebas diagnósticas.

2.2. Vasculitis

La vasculitis engloba un grupo de procesos clínico-patológicos que implican una inflamación de los vasos sanguíneos, daño a la pared vascular y una posible necrosis isquémica acompañante. La afectación de las vasculitis puede comprometer múltiples órganos, con una alta variabilidad de manifestaciones clínicas y un pronóstico variado. Dentro de esta entidad se deben destacar, entre otros, los siguientes procesos patológicos en relación al cuadro clínico del paciente:

- Vasculitis leucocitoclástica cutánea
- Crioglobulinemia
- Poliangeítis microscópica
- Granulomatosis con poliangeítis (Wegener)

a. A favor: tanto las lesiones cutáneas con coloración violácea, así como el nódulo palpable en el miembro inferior derecho podrían ser compatibles con una vasculitis. Además, una posible extensión sistémica de la vasculitis podría explicar la afectación pulmonar que presenta el paciente. Los datos de laboratorio reflejan una anemia, así como también un aumento de VSG y PCR, siendo resultados comunes a la mayoría de las vasculitis.
b. En contra: la biopsia de las lesiones dermatológicas no muestra hallazgos histopatológicos compatibles con vasculitis. Asimismo, las alteraciones electrolíticas del paciente no se acompañan de datos clínicos y analíticos de glomerulonefritis y/o insuficiencia renal, la cual podría asociarse a algunos tipos de vasculitis de vaso pequeño.

A nuestro juicio, las pruebas complementarias se podrían haber enriquecido por la realización de un estudio de autoinmunidad. La posible presencia de factor reumatoide, anticuerpos anticitoplasma de neutrófilos (ANCA) y crioglobulinas podrían haber sido de ayuda a la hora de guiar el diagnóstico diferencial.

2.3. Amiloidosis

Enfermedad producida por el depósito anormal de amiloide (fibras insolubles compuestas por beta- plegamientos de proteínas) en tejidos extracelulares. Los dos tipos principales de amiloidosis cutánea son la macular y la tipo liquen. Ambas entidades están relacionadas con lesiones de rascado repetido. El tipo liquen se encuentra sobre todo en regiones extensoras y presenta pápulas hiperpigmentadas o del mismo color de la piel, que llegan a coalescer, formando placas. En cuanto a la amiloidosis nodular, existe una asociación con discrasia de células sanguíneas y en la amiloidosis sistémica pueden presentar afectación de vías respiratorias y afectación renal, característicamente con hipoalbuminemia y proteinuria, con el consiguiente edema.

- A favor: Afectación de zonas extensoras si fuese una amiloidosis cutánea tipo liquen. Aparición de lesiones purpúricas, no relacionadas con vasculitis.

- Discrasia de células sanguíneas (el paciente presenta anemia). Presencia de hipoalbuminemia.
- En contra: La histología, donde se debería de identificar material eosinófilo en el microscopio óptico y birrefringencia verde manzana con el microscopio de luz polarizada.

2.4. Síndrome paraneoplásico

Un síndrome paraneoplásico puede definirse como un conjunto de síntomas y signos que no se explica por la propia infiltración tumoral, sino que se relaciona con factores hormonales, citoquinas, interleuquinas y/o respuestas inmunes antitumorales con reacción antigénica cruzada. Puede alterar el funcionamiento de tejidos y órganos en localizaciones distantes al tumor, apareciendo antes, durante o después que las propias manifestaciones del cáncer. Según las características dermatológicas se consideran las siguientes posibilidades diagnósticas:

- Sarcoidosis cutánea: Se manifiesta de forma muy variada con pápulas, placas, nódulos, lesiones liquenoide… Su asociación a cuadros neoplásicos malignos se atribuye principalmente al desequilibrio inmunitario. Los trastornos hematológicos componen la causa más frecuente, pero también se describen una gran variedad de tumores sólidos, entre ellos el adenocarcinoma pulmonar, por lo que no queda descartado como posible etiología.
- Esclerodermia: Se trata de una enfermedad multisistémica, caracterizada por una fibrosis cutánea extensa, alteraciones vasculares y autoanticuerpos contra varios antígenos celulares. Puede debutar por un proceso de autoinmunidad paraneoplásica. El cuadro clínico es muy variable y puede englobar la formación de lesiones cutáneas, afectación pulmonar y alteraciones en la función renal.
    - A favor: se describen lesiones cutáneas microscópicas asociadas a la esclerosis sistémica como la queratosis pilaris. Adicionalmente, esta patología puede cursar con afectación pulmonar.
    - En contra: no hay indicios de síntomas típicos como la esclerodactilia, el fenómeno de Raynaud o manifestaciones clínicas gastrointestinales y cardiopulmonares. La biopsia hace referencia a una fibrosis poco marcada, mientras que en la esclerodermia sería esperable un engrosamiento destacable de la dermis a expensas de colágeno.

→ ≥ 90% de los pacientes con esclerodermia presenta anticuerpos antinucleares (ANA), por lo que una determinación de los mismos podría ser útil a la hora de hacer una valoración diagnóstica del paciente.

2.5. Micosis fungoide

El diagnóstico diferencial de este linfoma cutáneo de células T se ve dificultado por la gran variedad de manifestaciones clínicas y patrones histopatológicos de infiltración cutánea.

En su forma típica, la micosis fungoide se presenta en parches persistentes (criterio diagnóstico principal) en zonas no fotoexpuestas (criterio diagnóstico adicional). La exploración física y biopsia ofrecen datos, tanto a favor como en contra de la MF:

- **A favor:** lesiones eritematosas, pruriginosas, fibrosis en la zona de la dermis adyacente al ostium piloso.
- **En contra:** linfocitos no presentan epidermotropismo, no se hace referencia a que exista atipia celular…

Un análisis inmunohistoquímico del infiltrado inflamatorio de células T sería útil en el estudio de este paciente.

→ Para establecer el diagnóstico definitivo de MF en la fase de parches, sería necesario el análisis de biopsias cutáneas sucesivas a lo largo del tiempo. Se debe considerar la presencia de un Sd. de Sézary, en el cual los linfocitos atípicos se hallan también en la sangre del paciente, ocasionando un cuadro cutáneo de enrojecimiento, picazón, descamación y dolor en la piel de todo el cuerpo. Sin embargo, ambos cuadros tienen una progresión normalmente más larvada, y la analítica del paciente no muestra linfocitosis, sino más bien una linfopenia, lo que nos hace pensar en otro diagnóstico.

2.6. Dermatomiositis

Entramos a considerar esta entidad ya que se trata de, aunque rara, una reacción adversa asociada a inhibidores de puntos de control inmunitario descrita en la literatura. La dermatomiositis es una entidad con lesiones cutáneas características, que pueden asemejarse a las lesiones que presenta el paciente (erupciones eritemato - violáceas en zonas extensoras, donde en la biopsia se observa un infiltrado inflamatorio de células T), y una afectación muscular variable.

→ Entre los motivos por los cuales descartaríamos en principio que esta sea la causa subyacente del cuadro clínico destacan:

- No presenta las lesiones (casi) patognomónicas de esta entidad: el eritema en heliotropo y las pápulas de Gottron. Lesiones no son faciales, no aparecen en zonas fotoexpuestas, ni telangiectasias entre ellas…
- En la dermatomiositis clásica, la debilidad muscular es simétrica (en este paciente, sólo en el miembro inferior izquierdo), de instauración lenta. Faltaría realizar una biopsia muscular, donde típicamente se observarán miocitos atróficos y degenerados en una distribución perifascicular.

- En el 90% de los casos, los niveles de CK (indicador relativamente sensible y específico de lesión de las fibras musculares) están elevados. En cambio, en este paciente, la CK está en un rango normal.

2.7. Sarcoidosis

Enfermedad granulomatosa sistémica, de etiología desconocida. En un tercio de los pacientes se presenta de forma aguda (semanas) como en el caso de nuestro paciente, con síntomas constitucionales como fiebre, malestar, anorexia y pérdida de peso, asociados o no a síntomas respiratorios (tos y disnea). Se describen dos síndromes en la forma aguda:

- Síndrome de Löfgren: fiebre, uveitis, artralgias migratorias, eritema nudoso y adenopatías hiliares bilaterales.
- Síndrome de Heerfordt- Waldenström: fiebre, uveitis, parotiditis y parálisis facial.

Por la afectación cutánea del paciente, cabe destacar que la lesión más característica en piel es el lupus pernio, y una de las más frecuentes el eritema nudoso, sobre todo en las formas agudas. El eritema nudoso se suele describir como lesiones eritematosas de entre 1 y 5 cm, dolorosas y calientes, localizadas en la mayoría de los casos en región pretibial, que tienden a confluir formando placas y que en etapas avanzadas adopta una coloración violácea, descripción que puede relacionarse con las lesiones que presenta nuestro paciente en miembro (siendo posiblemente la lesión de 3cm una confluencia de lesiones formando una placa).

En las pruebas complementarias es característico el aumento hiliar bilateral y simétrico en la radiografía de tórax, aunque puede ser normal. En los estudios de laboratorio podemos encontrar linfopenia, a veces eosinofilia, hipergammaglobulinemia y elevación de la VSG. Es posible la presencia de hipercalciuria, con o sin hipercalcemia. La elevación de la enzima conversora de angiotensina es característica de sarcoidosis, pero no es patognomónica y no tiene valor diagnóstico, ni tampoco como marcador de actividad. El lavado broncoalveolar muestra incremento de linfocitos con un aumento de la relación CD4/CD8 por encima de 3.5. Sin embargo, la prueba diagnóstica de elección es la biopsia transbronquial, especialmente si existen lesiones parenquimatosas visibles radiológicamente.

- A favor: existen formas de presentación aguda (semanas), afectación pulmonar, eritema nudoso por las lesiones eritematosas que han confluido formando una capa de 3 cm de coloración violácea
- En contra: Ausencia de aumento hiliar bilateral y simétrico.

→ Ante los datos expuestos, se considera la sarcoidosis como el diagnóstico más probable. A pesar de la ausencia de fiebre y síntomas respiratorios, debería haberse aprovechado el procedimiento diagnóstico de la fibrobroncospcopia para realizar, además del lavado broncoalveolar, una biopsia, que tiene mayor rentabilidad diagnóstica.

El manejo terapéutico sería la administración de corticoides orales e interrupción de la inmunoterapia. Para las lesiones cutáneas aisladas podrían emplearse corticoides tópicos.

Respecto a la hiponatremia que el paciente presentaba en Urgencias, en la literatura se describe la insuficiencia suprarrenal por toxicidad por Pembrolizumab como la causa más frecuente de hiponatremia. Para poder descartarla con seguridad, podría ser útil realizar una prueba de estimulación con ACTH (donde no se observaría un aumento del cortisol).

No obstante, si tenemos en cuenta las demás alteraciones analíticas al margen de la hiponatremia (**hipoalbuminemia**, osmolalidad urinaria > 100 mOsm/kg, concentración de sodio en orina < 30 mOsm/kg, elevación urea pero creatinina en rango normal, relación BUN/Creatinina > 20…) podríamos pensar en una insuficiencia renal prerrenal por bajo volumen arterial eficaz (deshidratación por desplazamiento al tercer espacio).

3. Diagnóstico final

Marcos Moreno Argenta, Celia Ortega Rueda, Mónica Ramos Caballo,
Natalia del Socorro Sánchez Sánchez,María Vallejo Riego,
Dra. Cristina Vicente Martín

Por tanto, se trataba de un varón de 47 años con antecedentes personales de tabaquismo activo, consumo enólico de riesgo y adenocarcinoma de pulmón estadio IV (metástasis múltiples en SNC) en respuesta parcial en tratamiento con pembrolizumab (inhibidor del checkpoint inmunitario). Ingresó por un cuadro rápidamente progresivo en el que predominaba el dolor en miembros inferiores, con debilidad marcada e hinchazón en MII a nivel proximal, con desarrollo de lo que parecía un hematoma.

Para evaluar una posible afectación arterial, se realizó un angio-TC, en el que no había datos de sangrado activo. Informaban de edema en tejido celular subcutáneo, con aumento del paquete muscular y desfiguración del componente fibrilar, tanto en el compartimento anterior como posterior, pero fundamentalmente anterior. En este contexto, dada la clínica, exploración y hallazgos en las pruebas, se consideró una probable miositis como responsable del cuadro, pese a que la determinación de CK en el ingreso había sido normal.

A esto le acompañó un cuadro de neumopatía intersticial con neumonitis: nódulos pulmonares de tamaño milimétrico (5-6 mm) de nueva aparición (no observables en TC previos) de distribución bilateral, asimétrica y de predominio en campos

superiores, con halo de vidrio deslustrado; engrosamiento de los septos interlobulillares; opacidades en vidrio deslustrado en campos medios y signos de redistribución vascular. El lavado broncoalveolar era negativo para infección, malignidad y el inmunofenotipo era normal. Además, analíticamente, presentó una anemia normocítica- normocrómica y leucopenia de instauración aguda-subaguda.

En el diagnóstico diferencial de la afectación multisistémica de nuestro paciente cabría contemplar entidades como las vasculitis, las infecciones (sobre todo virus, gérmenes oportunistas y tuberculosis), conectivopatías (como el LES o la EMTC), dermatomiositis, cuadros paraneoplásicos o de origen tóxico. En este caso, el cuadro que mejor justificaba todas las alteraciones era una reacción inmunomediada secundaria al tratamiento con inhibidores del checkpoint. Pembrolizumab es un anticuerpo monoclonal cuyo mecanismo de acción consiste en el bloqueo del PD-1, presente en la superficie de varias células inmunitarias, siendo las más importantes para este caso los linfocitos T específicos de tumores. Los ligandos de este receptor son las proteínas PD-L1 y PD-L2, presentes en las células dendríticas y macrófagos del organismo. En circunstancias normales, este complejo conforma un punto de control inmunológico al reducir la proliferación de linfocitos T, la secreción de citoquinas y aumentar su apoptosis. Las células de ciertos tumores expresan PD-L1 o PD-L2, impidiendo que los linfocitos T generen respuestas contra ellas. Así, pembrolizumab impide este bloqueo de la respuesta inmune inicialmente inducido por la célula tumoral, permitiendo que el sistema inmune ataque las células malignas. En pacientes tratados con fármacos anti-PD1, pueden ocurrir reacciones secundarias a una hiperactivación del sistema inmune por la propia farmacodinamia del fármaco, que parecen ser idiosincrásicas. Se han asociado a una mayor tasa de respuesta, en comparación con pacientes sin reacciones adversas de este tipo. Además, existe un tipo de reacción dentro de estas que encaja con el cuadro de nuestro paciente: la **reacción inmunomediada sarcoidosis-like**.

Según la literatura, la afectación pulmonar cursa generalmente con disnea y tos, siendo hasta un tercio de los pacientes asintomáticos. En la TC pueden encontrarse linfadenopatías hiliares y mediastínicas con afectación del parénquima en forma de patrón intersticial, con nódulos en vidrio deslustrado de predominio en lóbulos superiores de distribución perilinfática, junto con engrosamiento de la pared bronquial, de la trama broncovascular y de los septos interlobulillares.

A nivel dermatológico, puede cursar con eritema nodoso, que es la entidad que se sospechó en la lesión pretibial derecha de nuestro paciente. Las otras lesiones cutáneas que presentaba nuestro paciente (queratosis pilar) se han descrito en pacientes tratados con terapias dirigidas, fundamentalmente tirosina-quinasas frente a BRAF e inhibidores del EGFR, pero no en inmunoterapia, por lo que probablemente se tratara de un cuadro paralelo primario.

Desde el punto de vista hematológico, nuestro paciente presentó anemia y linfopenia. La afectación hematológica más frecuente de la reacción sarcoidea es la linfopenia, siendo la segunda más frecuente la anemia.

A nivel muscular, puede cursar con mayor frecuencia con poliartritis aguda, pero también con miositis, cuadro que sospechamos en nuestro paciente. No se realizó biopsia muscular, debido a la mejoría clínica tras la instauración de tratamiento empírico, que consistió en bolos de metilprednisolona (250 mg intravenosos cada 24 horas durante 3 días) seguidos de una pauta descendente oral de prednisona. Se objetivó mejoría de las lesiones cutáneas, del dolor e hinchazón de miembros inferiores, de las citopenias (7.390 leucocitos por microlitro y hemoglobina de 13,7 g/dl, 15 días después) y de la afectación pulmonar. En el control radiológico (2 meses tras el alta) había disminuido el tamaño de las adenopatías mediastínicas e hiliares y los infiltrados intersticiales bilaterales se habían resuelto prácticamente, persistiendo algún nódulo en lóbulos superiores.

La resolución del cuadro y mantenimiento de la respuesta tras la retirada de la inmunoterapia apoyan la teoría de reacción inmunomediada por pembrolizumab, terapia que fue suspendida durante el ingreso.

Entre otros problemas añadidos del paciente, la hiponatremia parecía justificarse por un SIADH de origen paraneoplásico y el dolor neuropático de plantas, que mejoró con gabapentina, por una polineuropatía sensitiva secundaria al tratamiento quimioterápico que había recibido con platino y taxano.

Diagnóstico final. Reacción inmunomediada secundaria al tratamiento con inmunoterapia, SIADH secundario y polineuropatía inducida por quimioterapia.

Abreviaturas

- ALK: kinasa de linfoma anaplásico BAAR: bacilos ácido-alcohol resistentes
- CK: creatina quinasa (del inglés, *creatine kinase*)
- EGFR: receptor del factor de crecimiento epidérmico (del inglés, *epidermal growth factor receptor*) EMTC: enfermedad mixta del tejido conectivo
- EPO: eritropoyetina FC: frecuencia cardíaca Hb: hemoglobina
- Hto: hematocrito
- JAK-2: cinasa Jano 2 (del inglés, *Janus kinase 2*) KRAS: *Kirsten rat sarcoma viral oncogene*
- LBA: lavado broncoalveolar LES: lupus eritematoso sistémico lpm: latidos por minuto
- MMII: miembros inferiores MID: miembro inferior derecho MII: miembro inferior izquierdo MMSS: miembros superiores PA: presión arterial
- PCR: reacción en cadena de la polimerasa (del inglés, *polymerase chain reaction*)
- PDL-1: ligando del receptor de muerte programada 1 (del inglés, *programmed death-ligand 1*) PD-1/-2: receptor de muerte programada 1/2 (del inglés, *programmed cell death protein 1/2*) RM: resonancia magnética
- SatO2: saturación de oxígeno
- SIADH: síndrome de secreción inadecuada de ADH SNC: sistema nervioso central

- TC: tomografía computarizada MF: micosis fungoide
- wt: wild type

Referencias bibliográficas

Aspe Unanue L, González Hermosa MR, Gardeazabal García J. Esclerodermia (Esclerosis Sistémica). Piel. 2010;25(5):252–66.

Cabeza Osorio, L. Amiloidosis y síndromes autoinflamatorios.[Consultado 18 Ene 2023] Disponible en: Manual CTO de Medicina y Cirugía. Reumatología. 11ª edición. Madrid: CTO Editorial; 2019. 87-90.

Diagnóstico de las vasculitis: Portalclínc [Internet]. Clínic Barcelona. [Consultado 18 Ene 2023]. Disponible en: https://www.clinicbarcelona.org/asistencia/enfermedades/vasculitis/diagnostico

Keytruda - Product information - european medicines agency [Internet]. EMA. [Consultado 15 Ene 2023]. Disponible en: https://www.ema.europa.eu/en/documents/product-information/keytruda-epar-product-information_en.pdf

Moreno Martínez MJ, Palma Sánchez D, Peñas Martínez E, Haro Martínez A, Mayor González M. Vasculitis leucocitoclástica e infección. A propósito de un caso. Reumatología Clínica. 2017;13(5):297–8.

Muñoz-González H, Molina-Ruiz AM, Requena L. Variantes Clínico-Patológicas de micosis fungoide. Actas Dermo-Sifiliográficas. 2017;108(3):192–208.

Nagaraju K, Gladue HS, Lundberg IE. Inflammatory diseases of muscle and other myopathies. Kelley and Firestein's Textbook of Rheumatology. 2017;

Postow M, Johnson DB. Toxicities associated with immune checkpoint inhibitors. UpToDate. 2023;

Muñoz-González H, Molina-Ruiz AM, Requena L. Variantes Clínico-Patológicas de micosis fungoide. Actas Dermo-Sifiliográficas. 2017;108(3):192–208.

Spasovski G, Vanholder R, Allolio B, Annane D, Ball S, Bichet D, et al. Guía de Práctica Clínica sobre el diagnóstico y tratamiento de la hiponatremia. Nefrología. 2017;37(4):370–80.

Yuste Chaves M, Unamuno Pérez P. Alertas cutáneas en Malignidades Sistémicas (parte 2) [Internet]. Actas Dermo-Sifiliográficas. Elsevier; 2013 [Consultado 28 Ene 2023]. Disponible en: https://www.actasdermo.org/es-alertas-cutaneas-malignidades-sistemicas-parte-articulo-S0001731012002219

Yuste-Chaves M, Unamuno-Pérez P. Alertas cutáneas en Malignidades Sistémicas (parte I) [Internet]. Actas Dermo-Sifiliográficas. Elsevier; 2013 [Consultado 28

Ene 2023]. Disponible en: https://www.actasdermo.org/es-alertas-cutaneas-malignidades-sistemicas-parte-articulo-S000173101200186X